ifce

institut français du cheval et de l'équitation

les Haras nationaux

le Cadre noir

Les principales maladies du vieux cheval

Marie Delerue - Septembre 2018

Sommaire

- Un cheval âgé : qu'est ce que c'est ?
- Baisse du système immunitaire
- Affections digestives
- Affections locomotrices
- Affections respiratoires
- Affections cardiaques
- Affections tumorales

13/09/2018 © webconference Ifce

Un cheval âgé : qu'est ce que c'est ?

Génétique

Alimentation

15 ans

Début de la vieillesse

25 ans

35 ans

Espérance de vie moyenne

Conditions de vie

Utilisation

13/09/2018 © webconference Ifce

© M. Delerue, Ifce ; F. Marduel ; Ifce ; Freepik ; Sportfot ; L. Briot

Un cheval âgé : qu'est ce que c'est ?

Avancées de la médecine vétérinaire

Mise en retraite plus fréquente

Assurer leur **bien-être**

Connaître les **maladies** les plus fréquentes

Apporter des **soins** adaptés

13/09/2018 © webconference Ifce

© N. Genoux, Ifce ; Freepik

Baisse du système immunitaire

Infections

Affections tumorales et auto-immunes

Infestation parasitaire ?

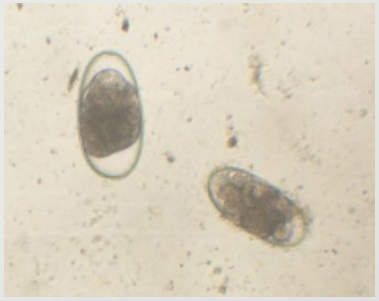

Moindre efficacité de la vaccination ➔ augmenter la fréquence des rappels

13/09/2018 © webconference Ifce

© F. Grosbois, Ifce ; I. Barrier, Ifce ; Freepik

Maladie de Cushing

Dysfonctionnement d'une glande dans le cerveau (hypophyse) ➔ maladie « endocrinienne »

Production accrue de cortisol ➔ dérèglement du métabolisme des graisses/sucres et baisse d'immunité

Signes cliniques : hirsutisme, fourbure chronique, amaigrissement, abdomen distendu, processus infectieux fréquents …

Traitement précoce : pergolide

13/09/2018 © webconference Ifce

© Ifce ; Freepik; Ifce

Affections digestives

Anomalies dentaires

- Usure
- Crêtes et arrêtes coupantes ; déviations angulaires ; déchaussements
- Parodontites, caries, fractures, pertes de dents

- Conséquences primaires :
  - Baisse de l'efficacité de la mastication
  - Douleurs à la préhension et la mastication

- Conséquences secondaires :
  - Amaigrissement
  - Obstructions œsophagiennes et impactions de l'intestin

13/09/2018 © webconference Ifce

© Freepik

Affections digestives

Anomalies dentaires : en pratique

- Observations quotidiennes quand il mange

- Examens dentaires 1 à 2 fois par an

- Suivi de l'état corporel

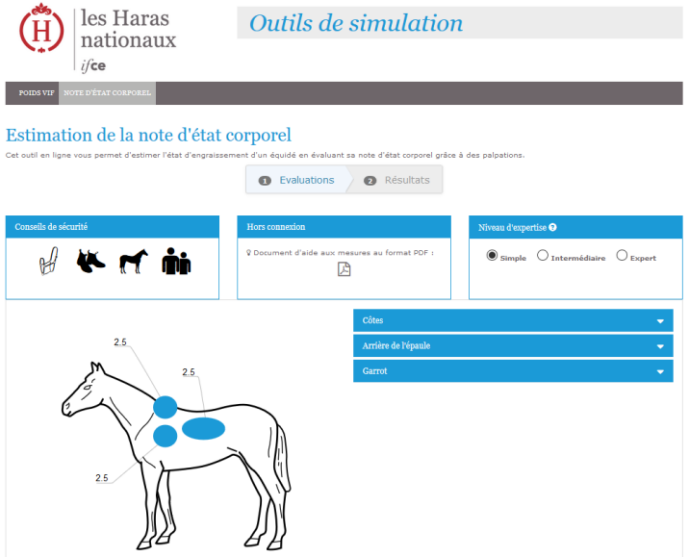

- Adapter l'aliment :
  - Foin à brins courts
  - Granulés de fibre

13/09/2018 © webconference Ifce

©. Genoux, Ifce ; A. Laurioux, Ifce ; Freepik

Affections digestives

Coliques

- Obstructions étranglées de l'intestin
  - Lipomes pédonculés s'enroulant autour de l'intestin
  - Urgence chirurgicale
- Impactions du côlon
  - Affections dentaires, défauts d'absorption du côlon, diminution de l'exercice
- En pratique :
  - Faible expression de la douleur ➔ observation minutieuse ➔ prise en charge vétérinaire rapide

13/09/2018 © webconference Ifce

© I. Barrier, Ifce ; Freepik

Ostéo-arthrose

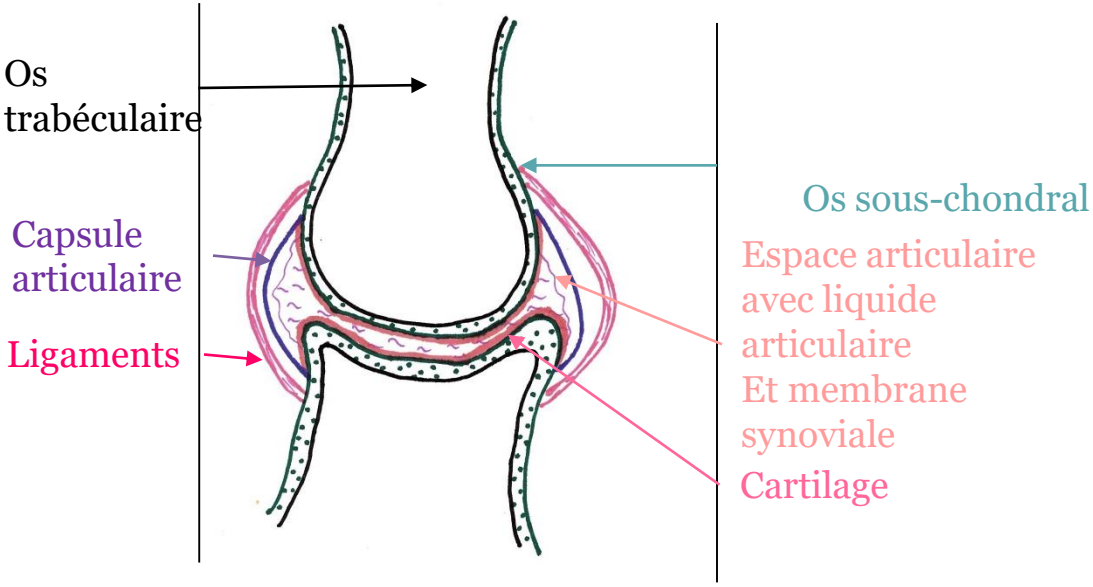

Articulation saine

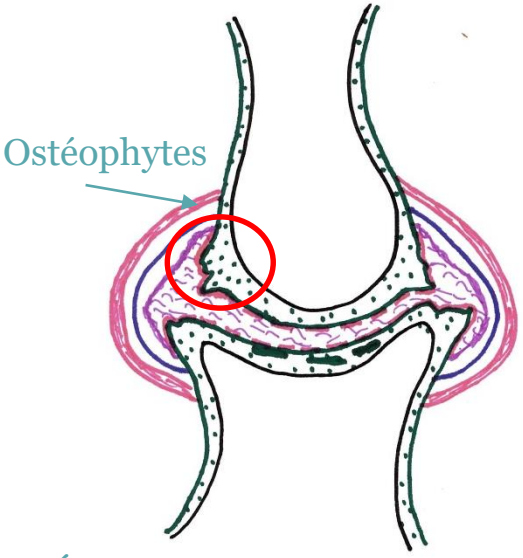

Articulation arthrosique

13/09/2018 © webconference Ifce

© M. Delerue, Ifce ; Freepik

Affections locomotrices

Ostéo-arthrose

- Signes cliniques

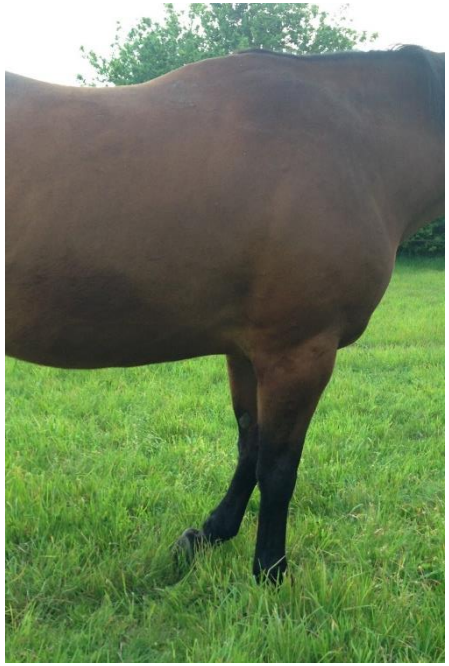

- Prévention de la douleur
  - Vie au pré
  - Éviter le surpoids
  - Parage régulier
- Gestion de la douleur
  - Compléments alimentaires
  - AINS en cas de crise aigüe

13/09/2018 © webconference Ifce

Affections locomotrices

Fourbure

- Maladie de Cushing

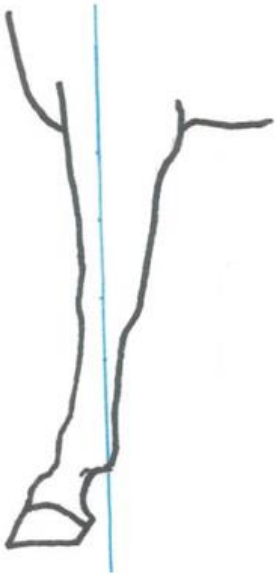

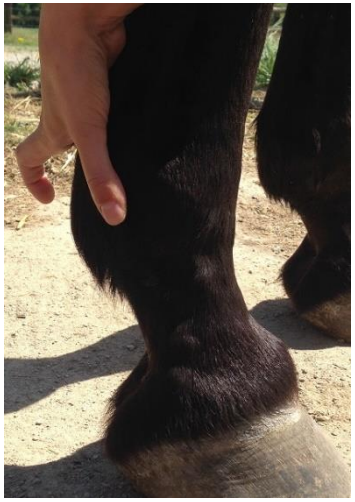

13/09/2018 © webconference Ifce

© M. Delerue, Ifce ; Freepik

Affections respiratoires

« Emphysème »

- Obstruction récurrente des petites voies respiratoires
- Exposition répétée à environnement **poussiéreux**
- Signes cliniques :
  - Toux
  - Difficultés expiratoires et augmentation de la fréquence respiratoire
- Prévention : Diminution de l'exposition des chevaux à la poussière
- Gestion médicale (améliorer le confort lors de crises) :
  - Bronchodilatateurs / AIS

13/09/2018 © webconference Ifce

Insuffisance aortique

- Dégénérescence de la valve entre le cœur et l'aorte
- Progression très lente
- Peu de signes cliniques
- Découverte fortuite
- Pas de traitement

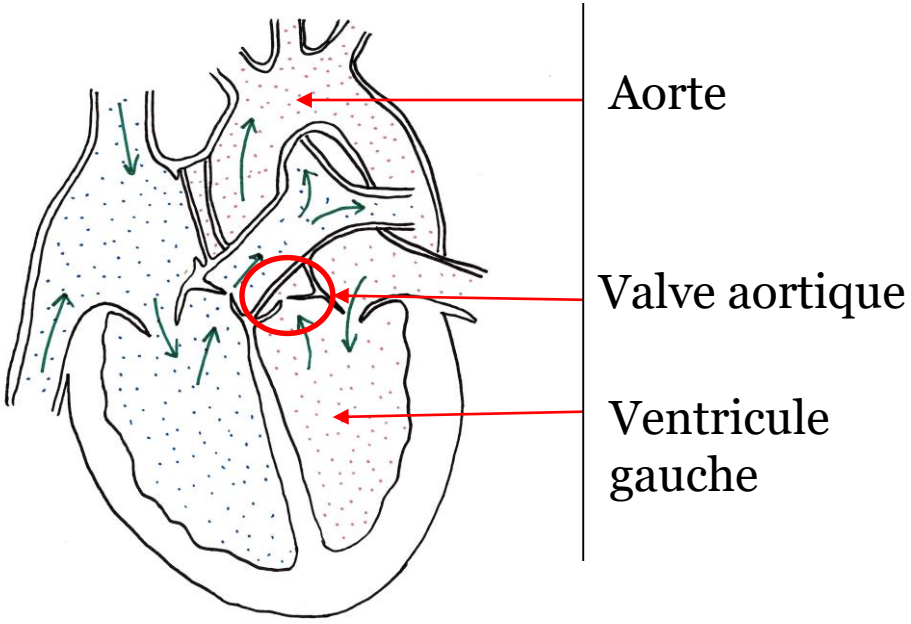

13/09/2018 © webconference Ifce

Insuffisance cardiaque congestive

- Incapacité du cœur à pomper une quantité suffisante de sang
- Conséquence de insuffisance aortique
- Signes cliniques
  - Toux
  - Augmentation FC et FR
  - Jetage mousseux
- Traitement uniquement palliatif
  - Soulager le cheval mais peu efficace à long terme
  - Effets secondaires

13/09/2018 © webconference Ifce

En pratique

- Auscultation cardiaque annuelle
- Suivi de la maladie
- Dosage/choix des médicaments : anesthésie, sédation

13/09/2018 © webconference Ifce

Affections tumorales

Mélanomes dermiques

- Prédisposition des chevaux gris
- Bénignes +++ ou malignes
- Face ventrale de la queue, organes génitaux externes
- Gênes mécaniques

Carcinomes épidermoïdes

- Prédisposition des chevaux à peau non pigmentée et exposés à de forts rayons UV
- Agressives localement
- Peau, œil, estomac

13/09/2018 © webconference Ifce

Ce qu'il faut retenir

- Plus sensible aux infections
- Diagnostic et traitement précoce de la maladie de Cushing
- Gestion des douleurs ostéo-articulaires
- Attention et soins croissants avec l'âge

13/09/2018 © webconference Ifce

Pour en savoir plus…

- Les prochaines webconférences
  - Le mardi 18 septembre à 11h30 : Conjuguer santé et performance : un enjeu de carrière
  - Le jeudi 20 septembre à 18h30 : Entretien des pâtures à l'automne
  - Le mardi 25 septembre à 11h30 : Travail du cheval : apprendre à regarder

- Équi-paedia

www.equipaedia.fr

marie.delerue@ifce.fr

équi-paedia
l'encyclopédie pratique du cheval

13/09/2018 © webconference Ifce